

21.e

Manejo Clínico de la Disfunción de la ATM y de los Desórdenes Craneomandibulares.

Dr. Fernando R. Joaquín
Odontólogo

UNIVERSIDAD DE PANAMÁ
SECRETARÍA GENERAL
ES FIEL COPIA DEL ORIGINAL

INTRODUCCION:

Los desórdenes craneomandibulares y de las articulaciones temporales mandibulares envuelven una amplia gama de quejas principales de los pacientes; y las terapias usadas para estos síntomas incluyen varias modalidades de tratamiento. Parece ser que estos desórdenes son multicausales pero que producen la misma sintomatología y signos en diferentes partes del sistema masticatorio y su vecindad (fig. 1)

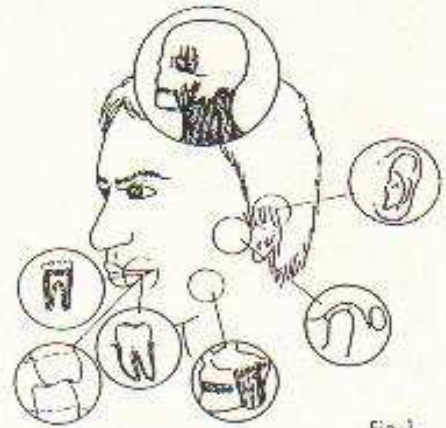


Fig. 1

Lo importante es que diagnostiquemos e incluyamos dentro de nuestro plan de tratamiento los desórdenes de la ATM y la neuromusculatura de la masticación (fig. 2) dentro del tratamiento integral del paciente.

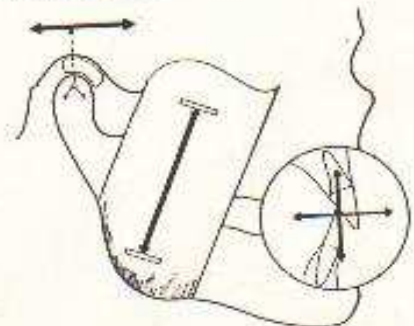


Fig. 2

* Profesor de la Facultad de Odontología, Universidad de Panamá.
* Práctica privada, Apartado 5389 Panamá 5, Panamá.

Una de las modalidades de tratamiento de éstos desórdenes es el uso de un aparato oclusal (férula) de acrílico para disminuir la actividad de los músculos masticatorios, ya que muchos estudios sugieren que un leve estiramiento del tejido muscular ayuda en su relajamiento y a reducir los síntomas, además los pacientes con signos y síntomas de desarreglos internos de las articulaciones parecen responder favorablemente a los aparatos oclusales que aumentan o restituyen la dimensión vertical y que reposicionan la mandíbula en una relación condilo/disco/fosa, más favorable. Este reporte de un caso ilustrará el uso exitoso de este tratamiento en una paciente y pretende llamar la atención hacia éstas alteraciones al tratar a un paciente prósticamente.

DESCRIPCION:

Una paciente de 70 años de edad, fue referida a nuestra oficina en junio de 1984 para atención por desórdenes de las ATM. (fig. 3)



Fig. 3

I. QUEJA PRINCIPAL:

La paciente refería "dolores de cabeza y cuello", "traqueos y dolor en las coyunturas de la mandíbula".

II. HISTORIA:

A. La historia médica de la paciente era no contributoria, excepto por atención por otalgias y cefaleas recurrentes sin diagnóstico o tratamiento por sus médicos. No había otros desórdenes orales especiales o sistémicos.

B. La queja principal había estado presente por aproximadamente un año y en los últimos tres meses había empeorado hasta tener episodios de cefaleas temporales, otalgia y traqueos diarios. La paciente también refería dolores de cuello, cara y nuca diarios. Las prótesis superior e inferior tenían 2 años y le "quedaban bien."

III. EXAMEN:

A. Examen Muscular:

A la palpación y presión la paciente se quejaba de; dolor, molestia o se palpaba endurecimiento en: 1) Músculo masetero profundo y superficial izquierdo y derecho. 2) Músculo temporal anterior izquierdo y derecho. 3) Músculo pterigoideo externo izquierdo. 4) Músculo esternocleidomastoideo (inserción superior) derecho. 5) Músculo trapecio. Presentaba postura anterior de la cabeza (fig. 4)



Fig. 4

B. Examen Oclusal:

Utilizaba prótesis parciales removibles superior e inferior. Las prótesis presentaban desgaste de las superficies oclusales acrílicas. La relación inter-incisal era de borde con borde y no existía guía canina izquierda o derecha con consecuentes contactos prematuros en excursiones laterales y en protrusiva. La reducción en la dimensión vertical se hacía evidente por las arrugas en las comisuras labiales. (fig. 5) Las piezas dentales remanentes y sus tejidos de soporte requerían tratamiento conservador. (fig. 6-7)

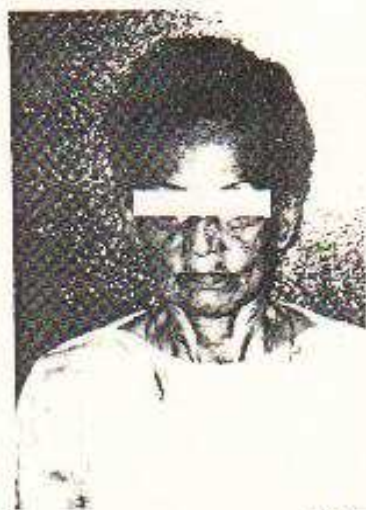

Fig. 5

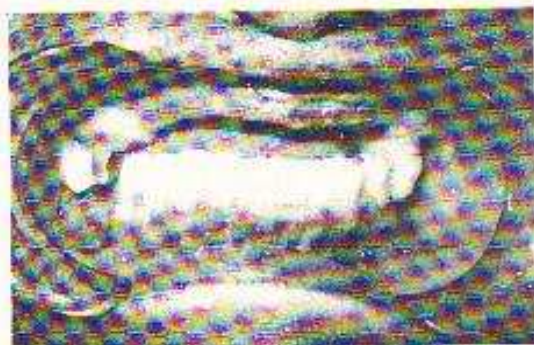

Fig. 6

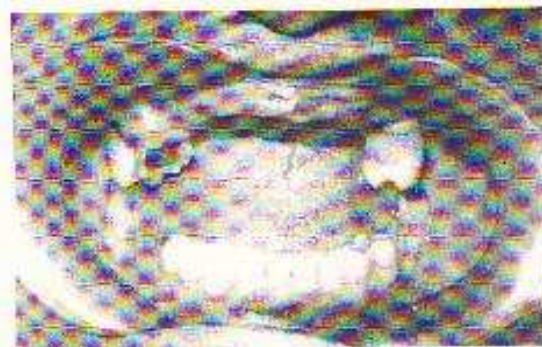

Fig. 7

- C. Examen Funcional:
Existía un rango de movimiento de abertura de 45 mm. (doloroso) y de lateralidad izquierda y derecha de 10 mm. No presentaba desviación, disclusión, hipomovilidad o hipermovilidad condilar. (fig. 8)



Fig. 8

D. Examen Articular:

La paciente a la auscultación y palpación de las ATM izquierda y derecha presentaba traqueo recíproco bilateral temprano. (aprox. a 15 mm. de abertura). Dolor en ambas ATM.

E. Examen Radiográfico:

Las radiografías transcraoneales (Acurrad 100, Denar Corp.), eran no contributorias, sin aparentes signos de patología ósea y con aparente disposición concéntrica de los cóndilos en la cavidad glenoidea y sin deformación. (fig. 9).



Fig. 9

IV. DIAGNOSTICO:

Nuestro diagnóstico luego de la historia, examen y medios de diagnóstico fue de:

- A. Miositis y Mialgia Craneomandibular (fig. 10)
- B. Desarreglos internos de las ATM con dislocación del disco (traqueo temprano) grado 1.5 (fig. 11).
- C. Artralgia de las ATM (Fig. 12)

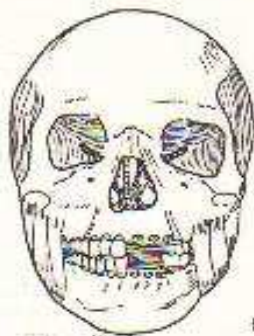


Fig. 10



Fig. 11

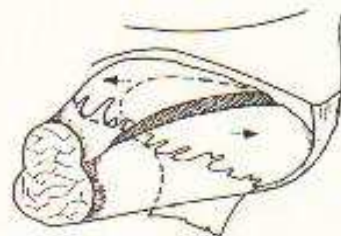

Fig. 12

V. PRONOSTICO:

El pronóstico hacia un feliz desenvolvimiento parecía favorable, ya que el diagnóstico de desarreglo interno en grado inicial nos permitiría reposicionar el disco, no habian evidencias de Osteoartritis y además no existían áreas musculares miofibróticas que en un paciente adulto tienden a ser difíciles de resolver. Los metas del tratamiento eran hacia: 1) reposición del disco articular, 2) relajamiento muscular, 3) obtención de una dimensión vertical de oclusión confortable, funcional y estética y 4) mantener una relación oclusal estable, ideal y funcional.

VI. TRATAMIENTO:

Aparato Ortopédico: Existen varias maneras de fabricar una "férula" (prefiero no utilizar éste término, ya que no se feruliza nada, mas bien se guía) oclusal en un paciente con prótesis o con ausencia dentaria. En este caso especial ya que se preveía el cambio de las prótesis superior existente (ejemplo en fig. 13) colocando acrílico sobre ésta y abriendo arbitrariamente la dimensión vertical 2 mm. Esto eliminó el traqueo reciproco bilateralmente. No se requirió de reposición anterior significativa para eliminar los sonidos articulares. Se construyeron rampas caninas e incisivas para crear guías para los movimientos de lateralidad y protrusiva (ejemplo fig: 14).



Fig. 13

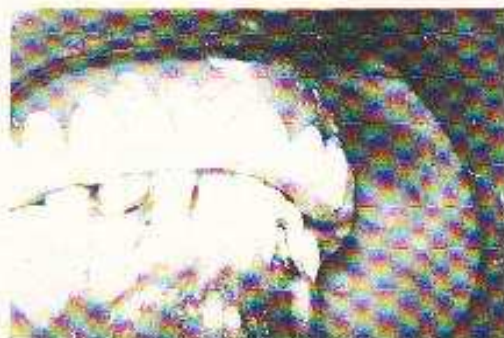

Fig. 14

La paciente fue instruida a usar las prótesis 24 horas (aun al dormir) y regresar en una semana. A la semana se hicieron ajustes al aparato y la paciente refería cierta disminución de los síntomas y a la palpación refería menos molestias, que antes de iniciar el tratamiento.

En la cita de control y ajuste, a las 2 semanas siguientes la paciente refería dificultad para mantener los dientes en una posición al cerrar y cefaleas diarias por una semana. Se observó desgaste de las guías caninas y del acrílico. Se rebasa el aparato, se restituyen las guías y se crea una rampa distal (Fig. 15) para facilitar mantener la posición mandibular. Se citó a la paciente 2 semanas después y la paciente refería mejoras en un 80% de sus síntomas. Al examen muscular se notó disminución en los signos y síntomas musculares y no se oían sonidos articulares. También nos mencionó que ahora comía y funcionaba bien con el aparato. Citamos a la paciente 2 semanas después y refirió estar asintomática 100%. No habían signos musculares y la paciente refería estar confortable y poder comer bien. En este punto citamos a la paciente al mes y a los dos meses sin cambios de interés. Luego de 2 meses sin cambios y de ausencia de síntomas, decidimos tomar radiografías transcraneales, modelos y registros oclusales en la posición muscular y articular obtenida en meses anteriores y compararlos con las iniciales. No habían cambios significativos excepto por la dimensión vertical aumentada. Tomando en cuenta la buena condición actual de la paciente y su estabilidad funcional y sin sintomatología por 2 meses procedimos a tratar dental y protésicamente a la paciente.

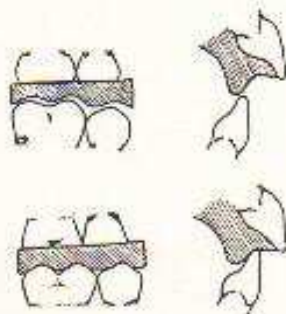
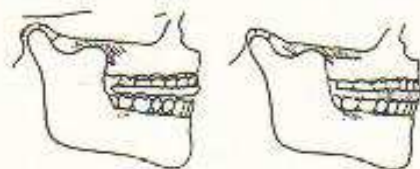


Fig. 15

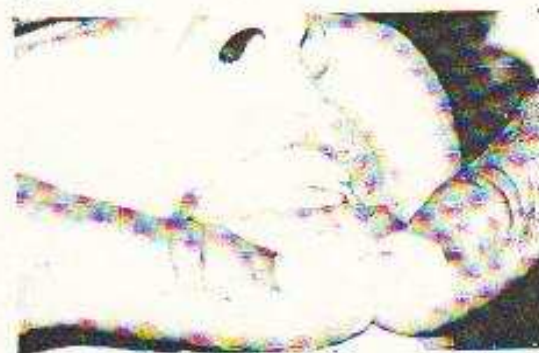

Fig. 16

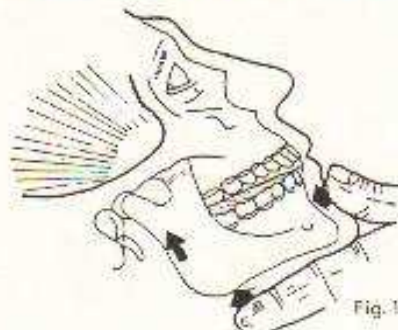

Fig. 17

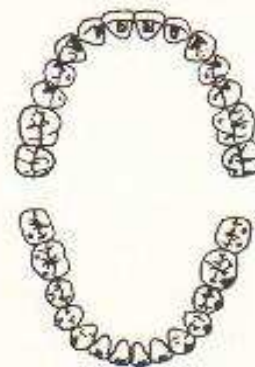


Fig. 18

Para mantener la dimensión vertical obtenida del aparato oclusal y transferirla a las prótesis parciales removibles se marcó con tinta indeleble la nariz y el mentón de la paciente con el aparato en boca y luego esta medida se utilizó con la prótesis removible. Se manipuló a la paciente a Relación Céntrica (Fig. 16 y 17) para mantener una adecuada relación disco/fosa/cóndilo y prevenir futuros desarreglos internos o desórdenes musculares. Con estos registros se construyeron las prótesis removibles inferior y superior en la manera convencional, con especial interés en mantener las relaciones interdentarias y de movimiento ideales, (Fig. 18) montando el caso en articulador semiajustable.

Las prótesis removibles fueron colocadas (Fig. 19 y se evaluó a la paciente cada 2 semanas por un mes. En vista del buen resultado en el tono de la musculatura masticatoria, (fig. 20) de los accesorios de la masticación del cuello (fig. 21) y la ausencia de desórdenes articulares (fig. 22) decidimos dar de alta a la paciente (fig. 23, 24 y 25) con instrucciones de aseo y cuidado de la prótesis y controles cada 6 meses.

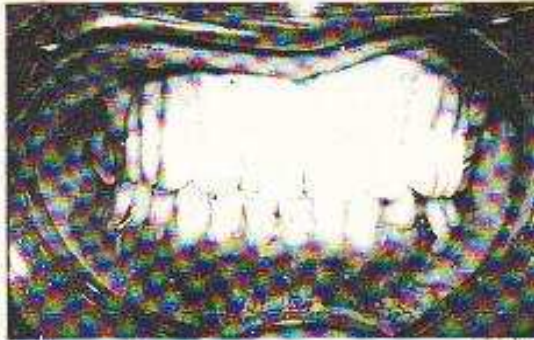


Fig. 19

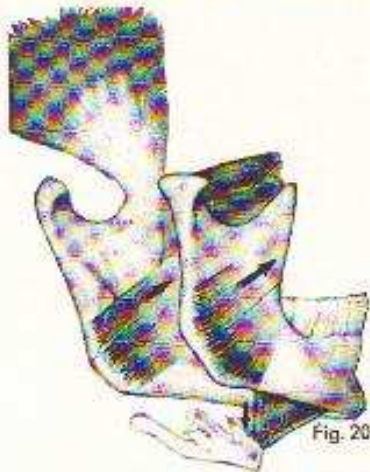

Fig. 20



Fig. 21




Fig. 22



Fig. 23



Fig. 24



Fig. 25

Desde marzo de 1985, la paciente estuvo asintomática y sin episodios de desorden articular o muscular. En abril de 1987 se controló a la paciente; observando la misma estabilidad en su condición muscular y de mejoramiento en el aspecto facial y cervical (fig. 26, 27 y 28).



Fig. 26



Fig. 27



Fig. 28

CONCLUSION:

Una paciente sufriendo de desórdenes craneomandibulares y disfunción de las ATM, fue tratada corrigiendo su relación condilo/disco/fosa y relajando la musculatura de la masticación con aparatos ortopédicos de la ATM y la musculatura. Al obtener esta armonía en los factores que intervienen en la oclusión (fig. 29) se procedió a estabilizar el sistema con prótesis removibles y hasta el momento se ha mantenido asintomática, funcional, estable y con buena estética.

Cabe mencionar que este fue un caso relativamente sencillo, pero en ocasiones los pacientes requieren de ayuda multidisciplinaria (Neurólogos, Ortopedias, Fisioterapeutas, Cirujanos, Ortodontistas, etc.) y para obtener resultados satisfactorios. Lo importante es reconocer este desequilibrio en sus etapas iniciales y previo al tratamiento protésico u ortodóncico (componentes dentales) y así poder brindar un mejor servicio al paciente y prevenir mayores daños. (fig. 30)

Para una evaluación de los principios detrás de este tratamiento les recomiendo la lectura de "Evaluación de Posiciones Mandibu-Dentales de Referencia" que aparece en la revista "El Odontólogo" de agosto de 1986. Parte de este caso fue presentado en reunión mensual de la Academia Panameña de Prótesis y Oclusión.

Deseo agradecer al Dr. Eustorgio A. López por la referencia y por su impresión diagnóstica acertada de la paciente y a la paciente M. de A. por la gentileza de permitirnos utilizar los medios de diagnósticos y registros de su caso en esta publicación.

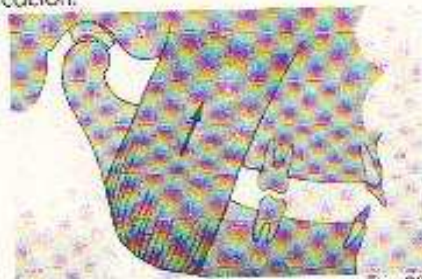

Fig. 29



Fig. 30

SUMMARY

CASE REPORT ON PATIENT WITH DYSFUNCTION OF THE TMJ AND CRANIOMANDIBULAR DISORDERS

A 70 year old patient with a diagnosis of myositis and myalgia of the craniomandibular muscles and internal derangements of the TMJ was successfully treated with disc recapture and muscle relaxation using an anterior repositioning splint built in her old partial dentures.

The bite, joints and muscular harmony was stabilized with new partials with a vertical dimension, canine and incisal guidances and a better condyle/disc/fossae relationship provided by the splint the case has been followed-up for 4 years without signs or symptoms.

REFERENCIAS:

- 1) Myofascial Pain and Dysfunction, the trigger point Manual. Travell & Simons, M.D. Williams & Wilkins 1986.
- 2) The Journal of Craniomandibular Practice, Vol. 4 Nº 4 Pag. 317, 369, Vol. 1 Nº 4 Pag. 55 y Vol. 5 Nº 1 Pag. 43 Williams & Wilkins.
- 3) Managing Your TMJ Practice, Patricia A. Mclean, Elliot Mansel Publ. Co. 1986.
- 4) Splints and Craniomandibular - Orthopedic Appliances. Donald A. Rolf, D.D.S. Manual.
- 5) Fundamentals of Occlusion and TM Disorders, Jeffrey P. Oakeson, D.D.S. Mosby 1985.
- 6) A clinical Outline of Temporomandibular joint Diagnosis and Treatment, Farrar & MacCarty, D.D.S.
- 7) Clinical Management of Head, Neck and TMJ Pain and Dysfunction, Harold Gelb, D.D.S. Saunders 1977.
- 8) Manual de Prótesis Parcial Renovable, Dr. Antonio Finlayson, Univ. de Panamá 1984.
- 9) Occlusion and Function, Peter A. Neff, D.D.S. G.M.S.D. 1980.
- 10) Clinical Management of TM Disorders, Weldon E. Bell, D.D.S. YBMP Inc. 1982.
- 11) Conservative and Surgical Management of TMJ Disease, ISUSD 1982.
- 12) Temporo Mandibular Joint Problems, Solberg and Clark, D.D.S. Quintessence 1980.
- 13) Olin Desorier, D.D.S. Adaptación de varias dispositivos.
- 14) Determining the Determinants of Occlusion, Peter E. Dawson, D.D.S. International Journal 1983.